

Enfermedad multiquística renal en el adulto. Reporte de caso y revisión de la literatura

Pedro Ávila Herrera,* Edgar Beltrán Suárez,** Adolfo De Alba Mayans***

RESUMEN

Dentro de las modalidades de enfermedad quística renal, la enfermedad displásica multiquística tiene una presentación predominante en niños y es mediante el uso del ultrasonido prenatal que su diagnóstico se hace evidente; sin embargo, en el presente caso encontramos una enfermedad multiquística de presentación en el adulto, asociada a estenosis de la unión ureteropélvica y que como única sintomatología se tiene el efecto de masa.

Palabras clave: Enfermedad multiquística, poliquistosis, estenosis unión ureteropélvica.

ABSTRACT

Among cystic renal pathology, the multicystic dysplastic renal disease is found mainly in childhood, and it is with the prenatal ultrasound that the diagnostic is achieved, however, in this case we found an example of multicystic disease in the adult, associated to stenosis of the ureteropelvic junction, which only symptom is the one given by its mass effect.

Key words: Multicystic renal disease, polycystic disease, ureteropelvic junction stenosis.

CASO CLÍNICO

Se trata de paciente masculino de 51 años de edad, escolaridad bachillerato, técnico en mantenimiento, católico; niega antecedentes heredofamiliares, únicamente menciona tabaquismo moderado, niega antecedentes personales patológicos o quirúrgicos. Inicia su padecimiento en el 2001 al notar la presencia de una masa en flanco izquierdo de crecimiento lento sin otra sintomatología agregada hasta que en abril del 2005 inicia con astenia, adinamia y disnea de medianos esfuerzos; se inicia el protocolo de estudio como probable síndrome de hipertensión portal.

A la exploración física se encuentra anictérico, con restricción pulmonar y elevación de hemidiafragmas, abdomen distendido a tensión (*Figura 1*), signos de la oleada y matidez cambiante en flancos negativos, sin red venosa colateral, giordanos y ureterales negativos. Testículos 3 x 4 x 3 cm descendidos, sin evidencia de varicocele, tacto rectal con próstata de 25 g benigna y extremidades inferiores con Godethe + hasta rodillas bilateral.

Dentro de los laboratorios a su ingreso la química sanguínea, electrolitos séricos y las pruebas de funcionamien-

to hepático se encontraron en rangos normales; asimismo, el EGO no mostró ninguna alteración.

Dentro de los estudio de gabinete la telerradiografía de tórax demuestra la elevación de hemidiafragmas (*Figura 2*); el ultrasonido renal, la pérdida de conformación anatómica normal e imágenes sugestivas de litos (*Figura 3*); la tomografía axial computada muestra una masa dependiente del riñón izquierdo septada, con litos en su interior y densidad líquida que se extiende hasta la cavidad piélica (*Figuras 4 y 5*).

El gammagrama renal con DTPA (*Figura 6*), que es el medio de elección para patología multiquística, demuestra adecuada captación y eliminación del medio de contraste por parte del riñón derecho, con riñón izquierdo excluido funcionalmente.

Ante los hallazgos de un tumor multiquístico, excluido funcionalmente y dependiente del riñón izquierdo que hace efecto de masa, se decide la realización de nefrectomía ipsilateral con los hallazgos transquirúrgicos de una masa multiquística de 60x50 cm, contenido 15 litros de material mucinoso, espeso, verde amarillento, no fétido, adherido a peritoneo (*Figura 7*).

* Residente de 2º año. Hospital de Especialidades Centro Médico Nacional (CMN). ** Residente de 5º año. Hospital de Especialidades CMN. *** Médico de Base. Hospital de Especialidades CMN.

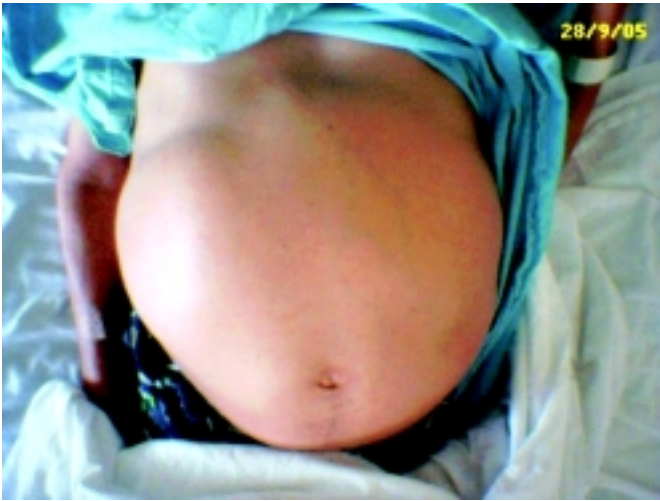

Figura 1. Masa abdominal.

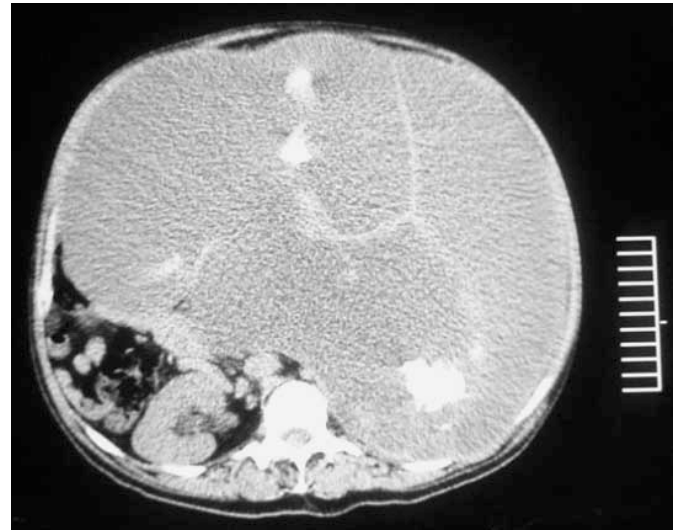


Figura 4. Tomografía axial computada.

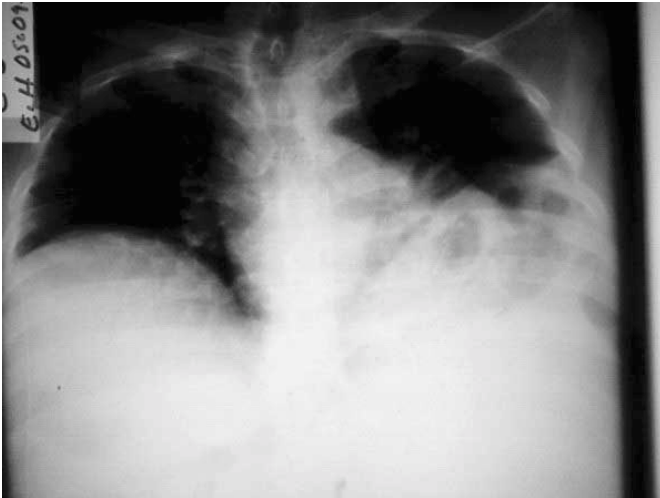

Figura 2. Telerradiografía de tórax.

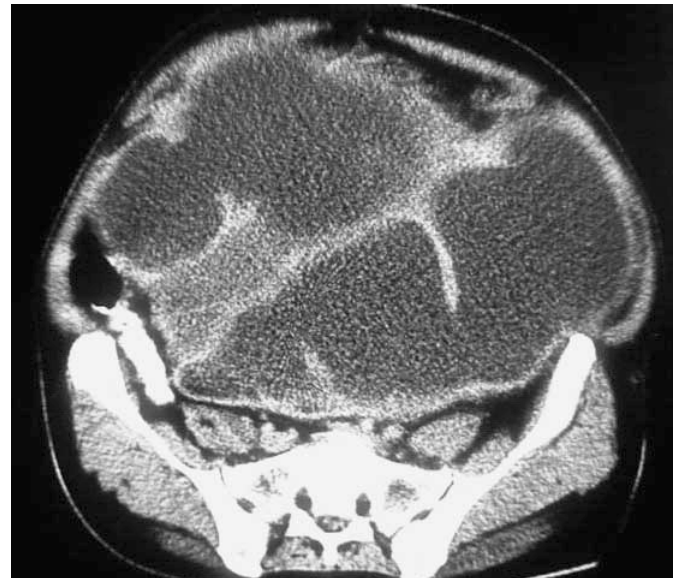

Figura 5. TAC pélvica.

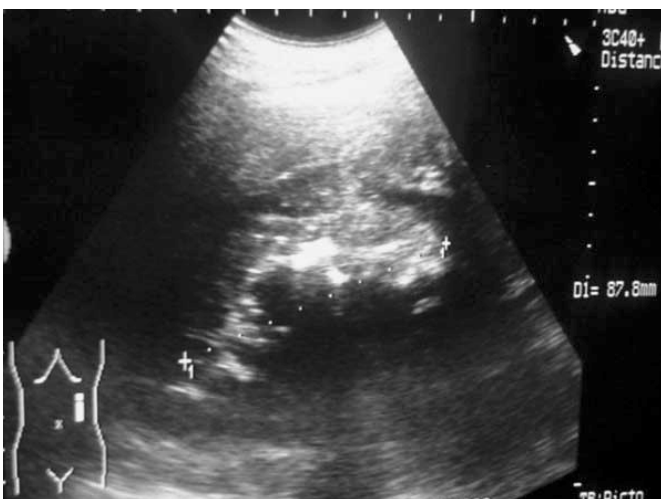

Figura 3. Ultrasonido.

El reporte histopatológico fue de hidronefrosis severa, quistes secundarios con escaso estroma “epitelio cuboidal”, enfermedad displásica multiquistica renal, cambios inflamatorios generalizados y estenosis de la unión ureteropielica izquierda, tres litos de 2 x 2 cm cada uno aproximadamente.

REVISIÓN

La estenosis de la unión ureteropielica representa una alteración funcional significativa del transporte de orina de la pelvis al uretero, el problema se vuelve evidentemente grave en la vida, patologías como litiasis, estenosis inflamatoria o postoperatoria, reflujo vesicoureteral, pólipos fibroepiteliales o neoplasias uroteliales se pueden

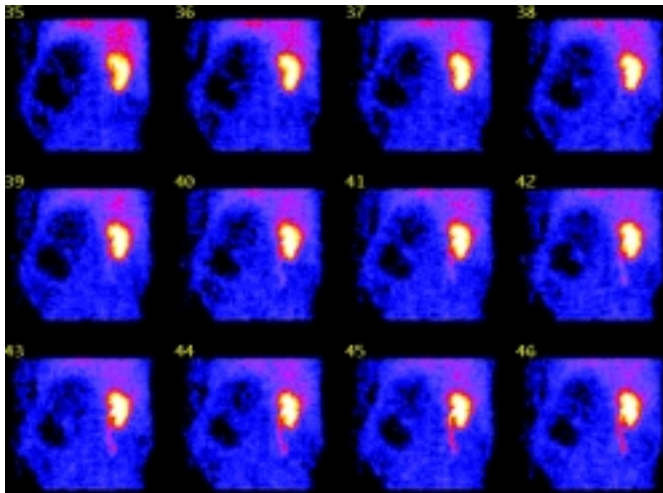


Figura 6. Gammagrama renal con DTPA.

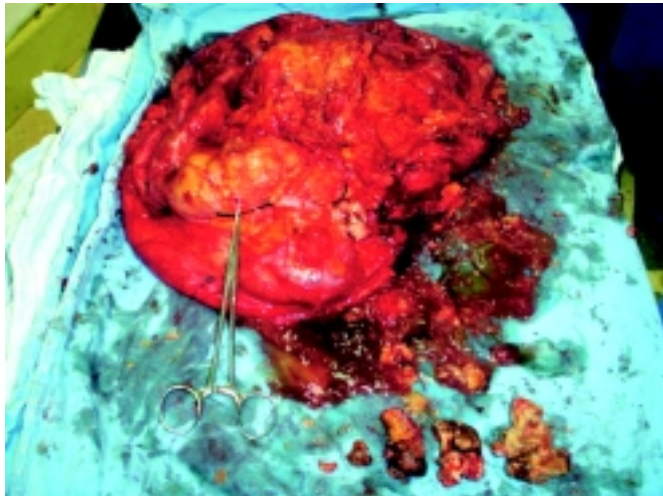


Figura 7. Masa multiquística hallada en el transoperatorio.

presentar clínicamente como estenosis de la unión uretero-piélica. Se caracteriza por un segmento aperistáltico ureteral donde la musculatura espiral es reemplazada por musculatura longitudinal o tejido fibroso.

La teoría del vaso aberrante (polar inferior retropiélico) es controversial, puede ser diagnosticada "in utero" mediante ecografía materna y en edades más avanzadas mediante datos clínicos (dolor abdominal intermitente en flanco, náusea y vómito, hematuria, piuria, infección de vías urinarias e hipertensión arterial) y bioquímicos (elevación de azoados) en caso de ser bilateral o en paciente monorreno.

Los métodos de imagen preferidos son: urografía excretora, ecografía, tomografía axial contrastada, pielografía ascendente. El gammagrama renal con DTPA es de suma importancia, pues otorga diagnóstico diferencial entre hidronefrosis (en donde se concentra el radiotrazador) y quistes renales (no se concentra).

Asimismo, el diagnóstico urodinámico mediante nefrostomía percutánea y variaciones de la prueba clásica de Whitaker con presiones mayores a 22 cm H₂O.

Las opciones terapéuticas se basan en una incisión de espesor total sobre la obstrucción proximal al uretero, de la luz ureteral a la peri-piélica y grasa periureteral, la incisión se ferula y se deja cicatrizar, siguiendo el concepto original de Davis descrito en 1943.

Actualmente tenemos opciones de cirugía abierta, endoscópicas y laparoscópicas para el manejo oportuno de dicha patología.

La enfermedad multiquística renal constituye una forma severa de displasia no genética, existen de acuerdo con los hallazgos anatómicos dos teorías en su génesis, ante la presencia de pelvis la llamada forma hidronefrótica y de acuerdo con Felson y Cussen una forma extrema de hidronefrosis que ocurre secundario a atresia del uretero o pelvis renal.

El riñón izquierdo es el más comúnmente afectado, es la causa más común de masa abdominal en niños, en hombres suelen ser unilaterales.

En adultos sólo existe un reporte previo de Ambrose SS, ya que se trata de una patología diagnosticada en la infancia con progresión usual hacia la atrofia renal en etapas tardías.

Existen pocos reportes asociados con tumor de Wilm's y tumor de células renales, la utilidad de los estudios diagnósticos de imagen previos así como la gammagrafía son invaluable.

BIBLIOGRAFÍA

- Ulrike J. Kidney growth and renal function in unilateral multicystic dysplastic kidney disease. *Pediatric Nephrology*; 12(7): 567-71
- Noam L, et al. Insights into the pathogenesis and natural history of fetuses with multicystic dysplastic kidney disease. *Prenatal Diagnosis* 1999; 19(5).
- Prasad P, Goodbole D, et al. Follow up after unilateral nephrectomy in children: is an estimate of glomerular filtration rate necessary? *BJU International* 2005; 95(4): 635-7.
- Douglas M. Joubert syndrome associated with multicystic kidney disease and hepatic fibrosis. *Pediatric Nephrology*; 11(6): 746-9.
- Fanos V, Schena S. Multicystic kidney dysplasia and turner syndrome: two cases and a literature review. Volume 14, numbers 8-9, pp 754-7.
- Kuwertz E, Brinkmann A. Unilateral multicystic dysplastic kidney: experience in children. Volume 93, number 3, February 2004, pp 388-92.
- Ambrose SS. unilateral multicystic renal disease in adults 1976.
- Reuss JWA. Sonographic, clinical and genetic aspects of prenatal diagnosis of cystic kidney disease. *Ultrasound in Medicine and Biology* 1991; 17(7): 687-94.
- Castillo OA, Boyle ET. Multilocular cysts of kidney. *Urology* 1991; 37(2): 156-62.
- Mullin E. Renal cystic disease. *Urology* 1976; 8(1): 5-8.
- Elkin M. Cystic diseases of the kidney-radiological and pathological considerations. *Clinical Radiology* 1969; 20(1): 65-82.